

OJO CON SU VISTA



**INFORMACION
PARA PERSONAS
CON DIABETES**





Pag 3

1

¿Qué es la retinopatía diabética?

Pag 4

2

Tipos de retinopatía

Pag 5

3

Síntomas

Pag 5

4

Causas

Pag 6

5

Diagnóstico

Pag 7

6

Tratamiento

Pag 10

7

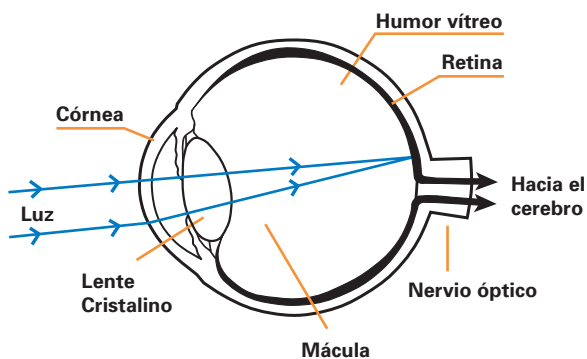
Otras enfermedades



➔ [Volver al INDICE](#)

¿Qué es la retinopatía diabética?

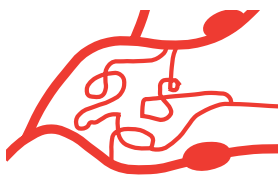La retina es la parte del ojo donde se enfoca la luz que se filtra a través del cristalino. La luz o las imágenes impresionan a las terminaciones nerviosas de la retina creando unos impulsos eléctricos que son transmitidos al cerebro por el nervio óptico.



La retina es una capa de nervios localizada en la parte de atrás de su ojo, graban imágenes funcionando como una cámara fotográfica. La retina dispone de unos vasos sanguíneos muy finos que le proveen de los nutrientes que necesita, cuando estos vasos se dañan ocurre la retinopatía.



Retinopatía diabética de fondo o temprana (No proliferante)



Retinopatía diabética proliferante o avanzada

Después de 10 años de la aparición de la diabetes 50% de los pacientes tienen algún grado de retinopatía y a los 15 años esta presente en el 80%.



➔ [Volver al INDICE](#)

2

Tipos de retinopatía

Hay **3 tipos** de retinopatía:

Retinopatía no proliferativa

También llamada retinopatía de fondo, es la menos grave, con frecuencia los vasos arteriales se dilatan (microaneurismas) ó pierden algún fluido dentro de la retina, causando que la retina se inflame o aparezcan depósitos conocidos como exudados.

La **maculopatía** ocurre cuando los fluidos que escapan afectan a vasos sanguíneos alrededor de la mácula (zona de la retina responsable de la visión central y responsable de la mayor agudeza visual); puede producir edema macular y comprometer gravemente la agudeza visual, de hecho en la diabetes tipo II es la causa más frecuente de disminución de la agudeza visual.

Retinopatía preproliferativa

Representa un estado más avanzado en cual existen cierto tipo de lesiones como exudados algodonosos, dilatación y tortuosidad de los capilares retinianos, enfundamiento venoso. Cuando estos signos aparecen, el riesgo de aparición de retinopatía proliferativa está muy aumentado.

Retinopatía proliferativa

Es la forma más grave, y afortunadamente menos frecuente, puede afectar entre un 20% - 25% de todos los diabéticos. Aquí las arterias de la retina están tan dañadas que incluso alguna se ocluyen y esto provoca la aparición de vasos sanguíneos anormales que con frecuencia pueden causar sangrados y provocar un gran compromiso visual, pues si son reiterados pueden opacificar el humor vítreo (sustancia transparente y gelatinosa que llena el globo ocular), bloqueando el paso de la luz que pasa a través de la pupila hacia la retina.



➔ [Volver al INDICE](#)

En otras ocasiones estos vasos sanguíneos anormales provocan el desarrollo de tejido fibroso que pueden estirar y retraer la retina, desprendiéndola del fondo, este trastorno se conoce como desprendimiento de retina que puede causar una pérdida severa de vista si no es tratado a tiempo. No obstante hoy incluso la retinopatía proliferativa puede ser tratada y evitar la ceguera.

3

Síntomas

Lo más frecuente es que NO HAYA SINTOMAS y no sólo en los primeros estadios sino que puede progresar hasta incluso una retinopatía proliferativa sin síntomas. Otras veces sobre todo si afecta a la zona de la mácula puede dar visión borrosa especialmente por la mañana sin que se haya encontrado una explicación clara a este hecho.

Al transcurrir en tantas ocasiones sin síntomas es lo que hace tan importante su visita anual al oftalmólogo.

4

Causas

Es una enfermedad compleja, aunque comprendemos mucho sobre la historia natural del proceso, no están aún definidas las causas que la producen. Existe sin embargo un consenso de que la enfermedad puede desencadenarse por una combinación de alteraciones bioquímicas, metabólicas y hematológicas.

■ **Hiper glucemia.** Mantenido crónicamente puede alterar el metabolismo de las células de los vasos sanguíneos de la retina.

■ **Alteraciones de las Plaquetas.** Es posible que relacionado con alteraciones bioquímicas producida por la diabetes hacen que los plaquetas se agranden demasiado.



➔ [Volver al INDICE](#)

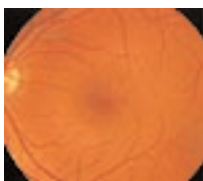■ **Estrechamiento de los vasos sanguíneos;** producido por los cambios hematológicos.

Todo esto altera la llegada de nutrientes a la retina, se produce escape del fluido de los vasos sanguíneos y la enfermedad se pone en marcha.

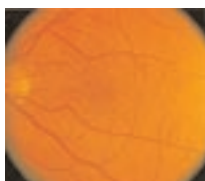
5

Diagnóstico

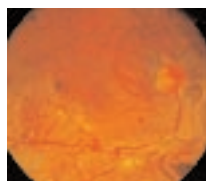
Es imprescindible realizarlo precozmente. Para detectar la presencia de retinopatía, el oftalmólogo examina el interior del ojo usando un instrumento denominado oftalmoscopio después de haberle dilatado las pupilas con unas gotas. Además es obligado un examen oftalmoscópico cuidadoso con lámpara de hendidura del área macular porque el edema macular no es posible visualizarlo con oftalmoscopio directamente, aunque se podría sospechar si hay exudados duros próximos al área macular.



Retina Normal



Retinopatía de fondo



Retinopatía proliferativa

Además en algunas ocasiones si el oftalmólogo observa alguna alteración puede querer realizar otras pruebas especiales como la angiofluorescincografía AFG.

La AFG es un examen que consiste en inyectar un colorante fluorescente en el brazo del paciente y después tomar una serie de fotografías especiales de los ojos, poniendo en evidencia las paredes de los vasos sanguíneos así como las zonas de la retina mal irrigadas. Es indolora aunque algo molesta por los destellos del flash de la cámara fotográfica. Si usted es una persona alérgica deberá de comunicarlo a su oftalmólogo.



➔ [Volver al INDICE](#)

Indicaciones más frecuentes de la AFG:

- Antes de una sesión de fotocoagulación para ayudar a fijar la zonas de disparos.
- Después de 10 años de diabetes aunque el examen del fondo de ojo sea normal.
- Al planificar un embarazo ó al comienzo del mismo.
- Sistemáticamente en aquellas personas con diabetes que hayan perdido la visión de un ojo, (por la razón que sea).
- Indicación del oftalmólogo después de que este haya observado alguna lesión sospechosa (ejem. alteraciones pre-proliferativas).

No se inquiete si después de un AFG presenta visión borrosa, nauseas pasajeras ó la orina se vuelve amarilla.

Es conveniente recordar que después de dilatar la pupila no va a ser posible conducir en unas horas y le conviene ir provisto de gafas de sol para proteger sus ojos del sol, y del exceso de luz que reciben a través de las pupilas dilatadas

Otras pruebas que pueden realizar son: Tonometría gracias a la cual se mide la tensión intraocular, para descartar glaucoma etc.



Tratamiento

En muchos casos el tratamiento no es necesario pero se recordará que deberá realizar exámenes periódicos de la vista.

En otras casos se recomendará un tratamiento para detener el avance de las lesiones ocasionadas por la retinopatía diabética y a ser posible para mejorar la calidad de la vista.



➔ [Volver al INDICE](#)

■ EDUCACION DIABETOLOGICA.

A través por ejemplo de cuadernos como el que tiene en sus manos, recuerde que la ignorancia es el principal aliado de todas la complicaciones diabéticas.

■ MANTENER UN BUEN CONTROL GLUCEMICO.

Hoy sabemos que el riesgo de desarrollar algún tipo de retinopatía se puede reducir en un 60% manteniendo el nivel de su azúcar sanguíneo tan “normal” como sea posible. A veces si Ud ha estado con un control metabólico muy deficiente, su diabetólogo puede recomendarle un ajuste más lento, porque se ha demostrado que un ajuste muy rápido puede provocar un agravamiento aunque transitorio de su retinopatía.

■ CONTROLAR SU TENSION ARTERIAL.


Especialmente si Ud es hipertenso porque una tensión arterial elevada puede agravar la retinopatía diabética.

■ EVITAR CIERTOS EJERCICIOS.

Evitando aquellos que puedan aumentar la presión intraocular. Ejem: levantamiento de pesas etc.

Láserterapia

Consiste en la utilización de rayos láser conocido comúnmente como fotocoagulación. El principio es que dirigiendo un fino rayo de luz de alta energía hacia la retina a través de la pupila, se produce cientos de pequeñas quemaduras en la superficie de la retina que destruyen los vasos sanguíneos en crecimiento en la retinopatía proliferativa.



Hasta un 90% de las personas con retinopatía proliferativa pueden salvar su vista con un tratamiento adecuado.



➔ [Volver al INDICE](#)

La fotocoagulación también se emplea con éxito, en el edema macular, en esta ocasión el rayo se dirige directamente a los vasos sanguíneos que están filtrando sangre en la mácula, para sellarlos y detener esa filtración que puede causar pérdida de visión. El 60 % de las personas con diabetes tipo II que reciben Láser es por esta causa.

En ocasiones puede ser un poco doloroso, pero nunca demasiado aunque dependerá de las zonas de la retina a tratar y de la sensibilidad personal.

Otros problemas secundarios a la fotocoagulación pueden ser: visión borrosa que generalmente dura unos días y gradualmente la visión vuelve al nivel anterior de tratamiento. En ocasiones después de muchos tratamientos puede ocurrir algo de pérdida de visión lateral.

Crioterapia

Cuando el humor vítreo está enturbiado, debido a la presencia de sangre, la cirugía láser no puede aplicarse hasta que la sangre se asiente o sea eliminada.

En algunos casos de hemorragia vítrea, la crioterapia o congelación puede ayudar a reducir los vasos sanguíneos anómalos.

Vitrectomía

Indicada en algunos casos de retinopatía diabética proliferativa avanzada especialmente si hay hemorragia vítrea.

La técnica consiste en que el oftalmólogo extrae el humor vítreo lleno de sangre y lo reemplaza con una solución transparente y estéril a la vez que se separa el tejido fibroso de la retina.

Alrededor de un 65% de los pacientes sometidos a esta técnica en un centro especializado experimentan alguna mejoría de la visión y al menos un 20% logran estabilización de la visión.

Reparación Retinal

Si la tracción ejercida por el tejido fibroso formado en la retina desprende esta del fondo de ojo puede



➡ [Volver al INDICE](#)

producirse una pérdida grave de la vista a menos que se realice inmediatamente cirugía para volver a sujetar la retina.

Fármacos

Se han experimentado muchos, como antiagregantes plaquetarios, vasodilatadores venosos, inhibidores de la aldosa-reductasa, antioxidantes etc. pero hasta ahora no hay resultados concluyentes sobre su posible beneficio.

Podemos decir que estamos al principio de una nueva "ERA DE ESPERANZA" en la cual las lesiones oculares graves que llegaban incluso a la ceguera pasarán a la historia ante la generalización de las medidas preventivas y los adelantos en las distintas modalidades de tratamientos.



Otras enfermedades

GLAUCOMA Y CATARATA. Ambas se presentan en la persona con diabetes con una frecuencia doble a la población no diabética.

Glaucoma

Es una enfermedad que se asocia frecuentemente aunque no es secundaria a la diabetes.

Se producen pequeños cambios en el ojo que gradualmente interfiere con el flujo normal de los fluidos del interior del ojo. Si los fluidos no drenan bien se aumenta la presión dentro del ojo, comprimiendo el nervio óptico la que puede causar una disminución de la agudeza visual.

La forma más común es un proceso lento y asintomático diagnosticándose después de que se hayan perdido una parte de visión importante, una vez más quere-



➔ [Volver al INDICE](#)

mos destacar la necesidad de sus revisiones oftalmológicas.

■ **Tratamiento.** Normalmente se trata con colirios que hay que aplicar todos los días a una misma hora y NUNCA, se deben de suspender sin permiso del oftalmólogo.

Recientemente se ha desarrollado con éxito un tratamiento con láser y tras un seguimiento de 7 años demostró ser tan efectivo como el tratamiento con colirios por lo cual podría ser una tratamiento alternativo.

Catarata

Tampoco es causado por la diabetes pero en las personas con diabetes además de más frecuente se presenta a edades no tan avanzadas como en las personas sin diabetes.

Esta enfermedad consiste en la opacificación progresiva del cristalino por lo cual disminuye la agudeza visual.

■ **Tratamiento.** Es quirúrgico, consiste en extraer el cristalino que se ha vuelto opaco y sustituirlo por una lente.

Cuando acudir al Oftalmólogo

- Anualmente después del diagnóstico si Ud tiene diabetes tipo II.
- Anualmente después del 5º año si Ud tiene diabetes tipo I.
- Antes de planificar un embarazo y al menos trimestralmente durante el mismo.
- Seguimientos inferiores al año pueden ser recomendados por su oftalmólogo ante la sospecha de alguna lesión cuya evolución requiera una vigilancia mas estrecha.



CLINICA
DIABETOLOGICA

Dr. Antuña de Alaiz

Corrida, 23
33206 G I J O N

ESPAÑA

 (34) 985 35 05 88